Hospitais da Universidade de Coimbra E.P.E.

Clínica Universitária de Radiologia

Director de Serviço: Prof.Dr. Filipe Caseiro Alves

Reunião Temática

Artrites_Radiologia Convencional

Moderador: Dr. Alfredo Gil Agostinho

Luísa Andrade

6 Junho 2012

Diagnóstico

- Idade
- Sexo
- Duração dos sintomas
- Distribuição
- Erosiva / Produtora de osso / Mista
- Outras doenças associadas (manifs. cutâneas;uveíte;uretrite)
- Alterações analíticas (FR; ácido úrico;parâmetros inflamatórios)

1. Distribuição

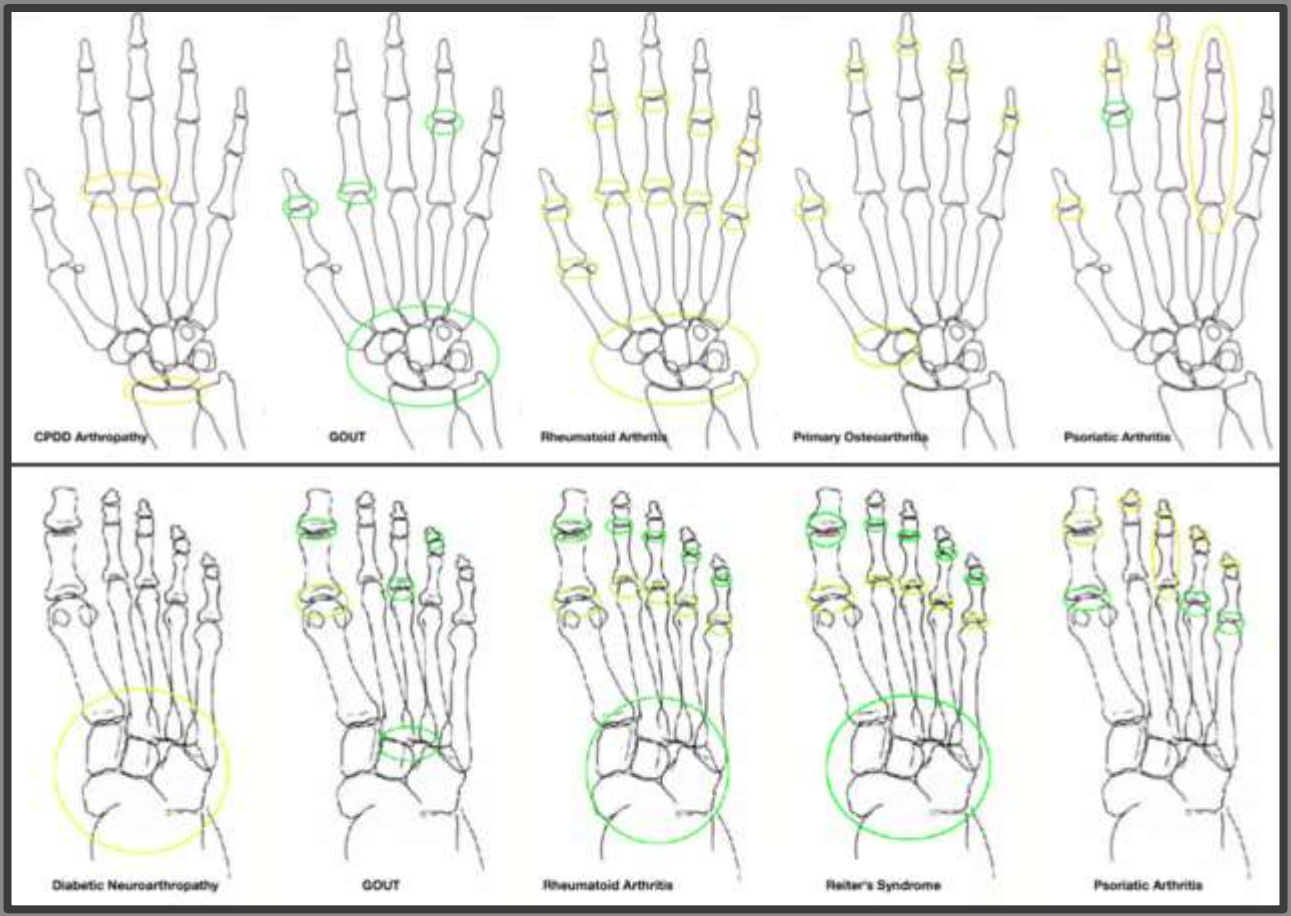

A. Mono, oligo ou poliarticular

B. Simétrica, Assimétrica

C. Proximal, Distal

D. Associada a envolvimento do esqueleto axial

E. Associada a entesopatia

2. Edema dos Tecidos Moles

Fusiforme (simétrico): AR; artrite séptica



Difuso = "dedo em salsicha": A.Psoriática e A.Reactiva

"Lumpy-Bumpy" – assimétrico: gota

3. Espaço Articular

Normal_Gota

Estreitamento uniforme _Artrites inflamatórias e doença de deposição de cristais

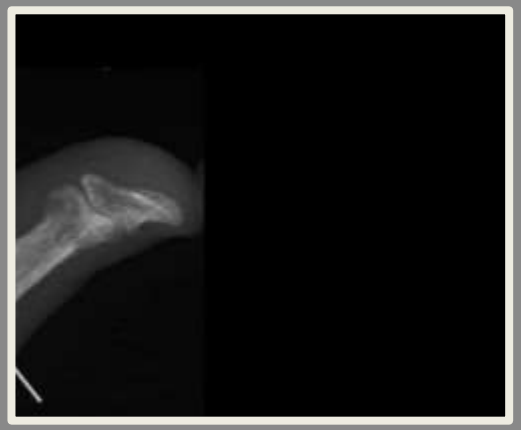

Estreitamento assimétrico _ OA

Alargamento_ A. Psoriática

Anquilose_EA; estadio tardio AR juvenil; A.Reactiva; A. Psoriátia; AR

4. Erosão óssea

Hallmark **das Artropatias Inflamatórias**

- Marginais (Artrites inflamatórias)
- Não marginais (Doença de deposição de cristais)
- Subcondrais
- Ausência de erosões

Erosão marginal (AR)

Erosão peri-articular (Gota)

Erosão subcondral_ OA erosiva

5. Produção óssea

Periostite (A.Psoriática)

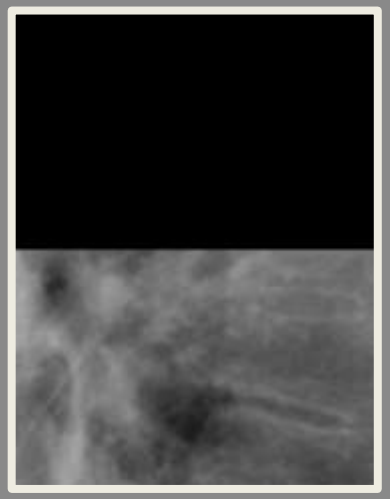

Sindesmófito (EA)

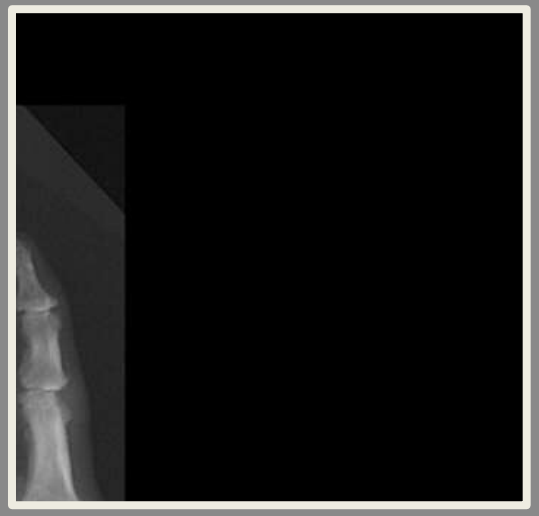

Entesófito (A. reactiva)

Osteófito (patologia degenerativa)

Esclerose subcondral (OA)

6. Mineralização

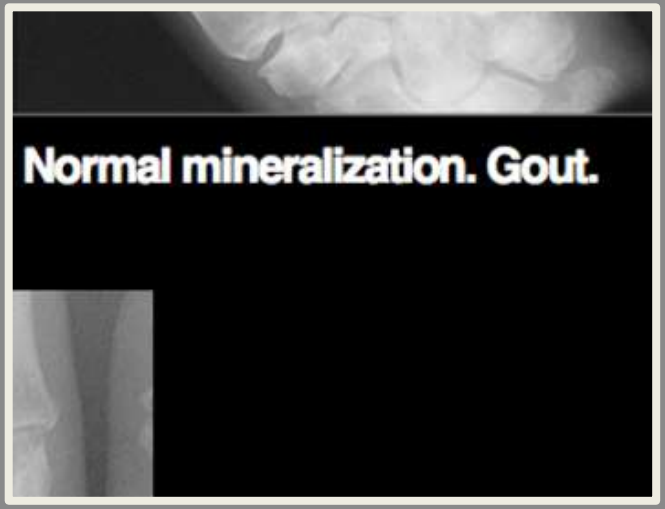

Densidade óssea normal (gota)

Osteoporose peri-articular
(estadio inicial da AR)

Osteoporose difusa (LES)

ABC das Artropatias

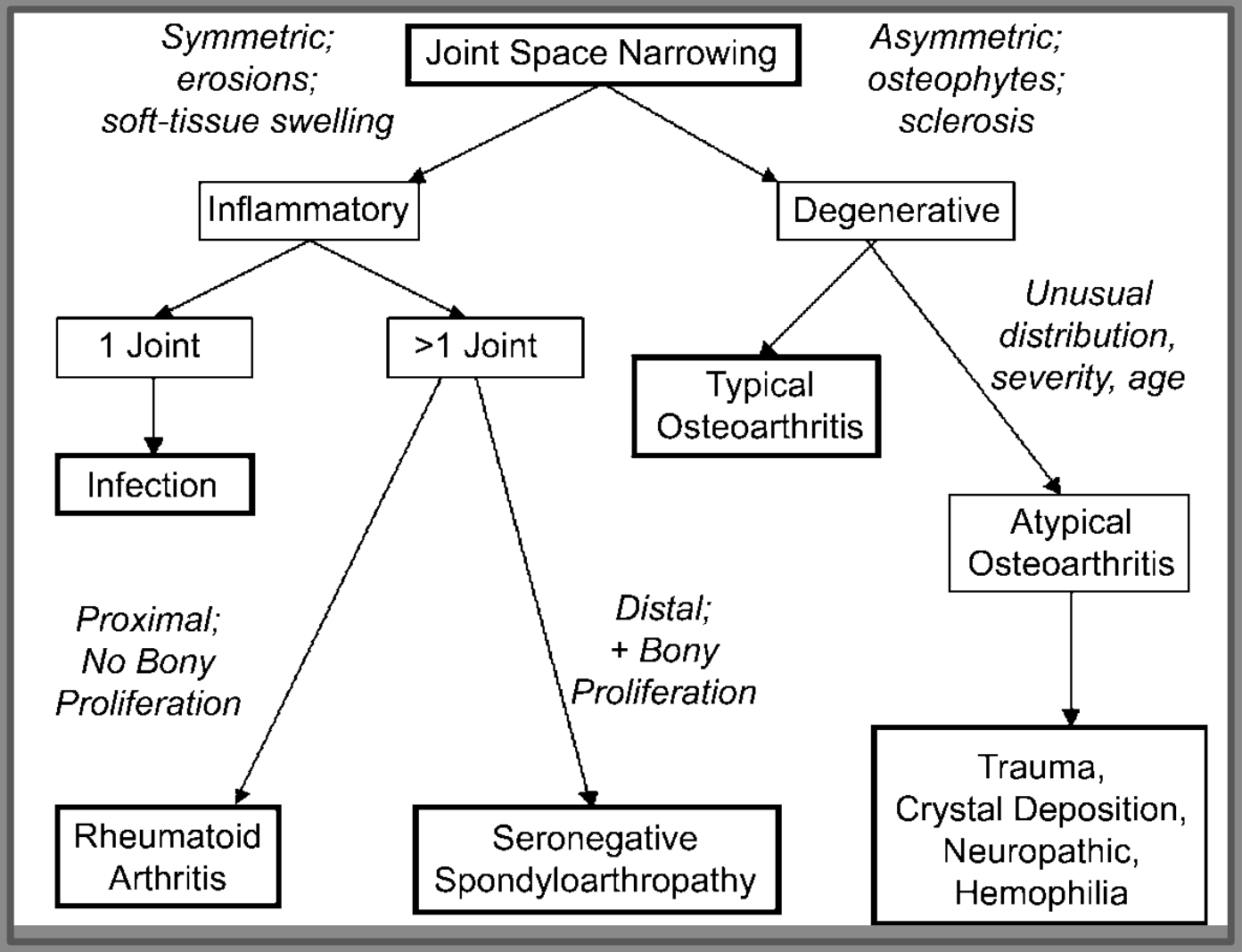

ARTRITE SÉPTICA

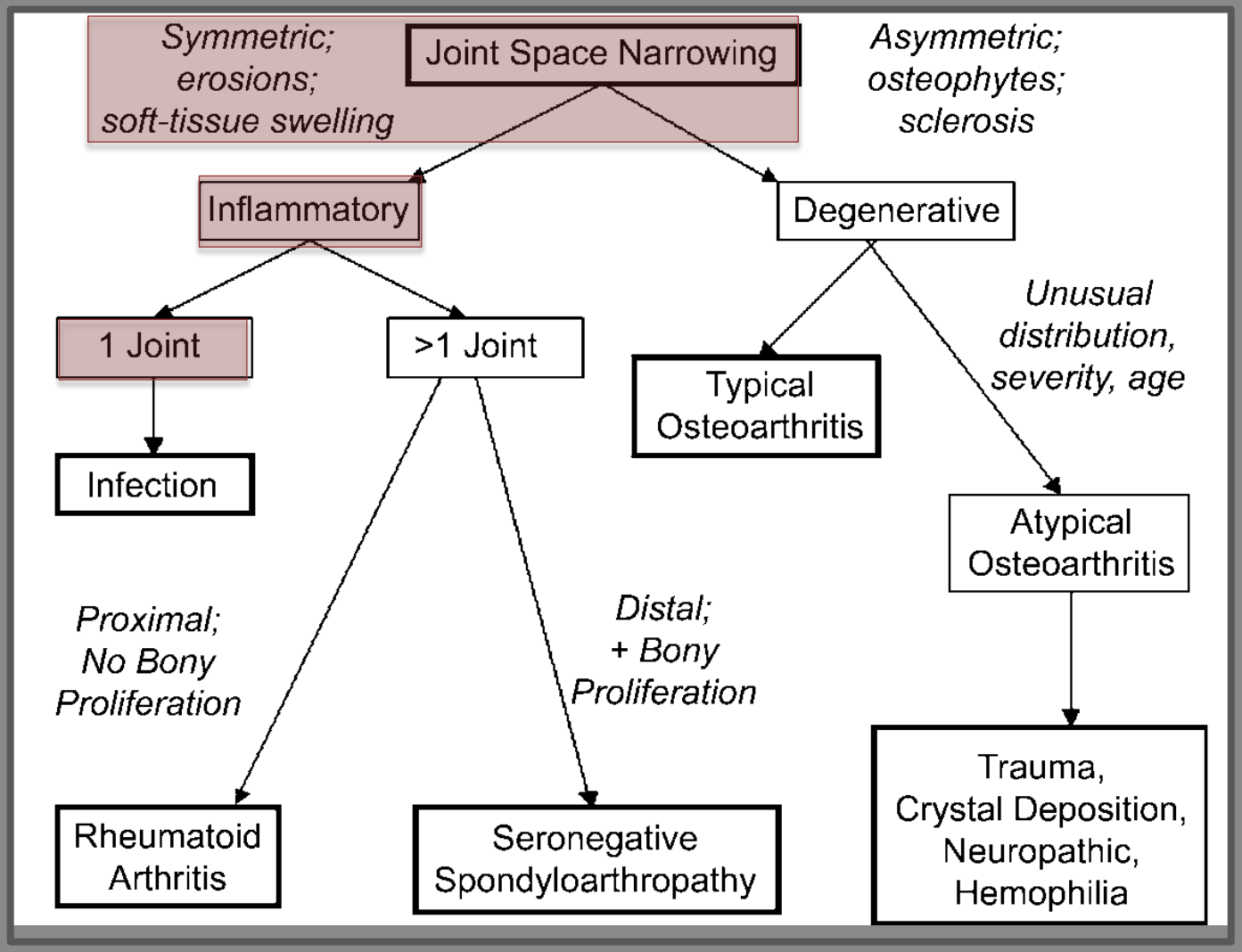

ARTRITE SÉPTICA

EMERGÊNCIA MÉDICA

- ++ Staphylococcus; Streptococcus (disseminação hematogénica)

- **ARTRITE INFLAMATÓRIA**
- **MONOARTICULAR**
- **Sinais mais precoces: EDEMA DOS TECIDOS MOLES + DERRAME ARTICULAR + ↑INTERLINHA ARTICULAR + OSTEOPOROSE PERI-ARTICULAR**
- **Sinais mais tardios: ↓INTERLINHA ARTICULAR + EROSÕES / SINAIS DE OSTEOMIELITE + OA + ANQUILOSE**

ARTRITE TUBERCULOSA

- Disseminação hematogénica ou por invasão directa (osteomielite)
- Monoarticular: ++ Anca e Joelho
- ***"Phemister triad" – osteopenia peri-articular;*** **erosão óssea periférica, ↓gradual da interlinha articular**

ARTRITE REUMATÓIDE

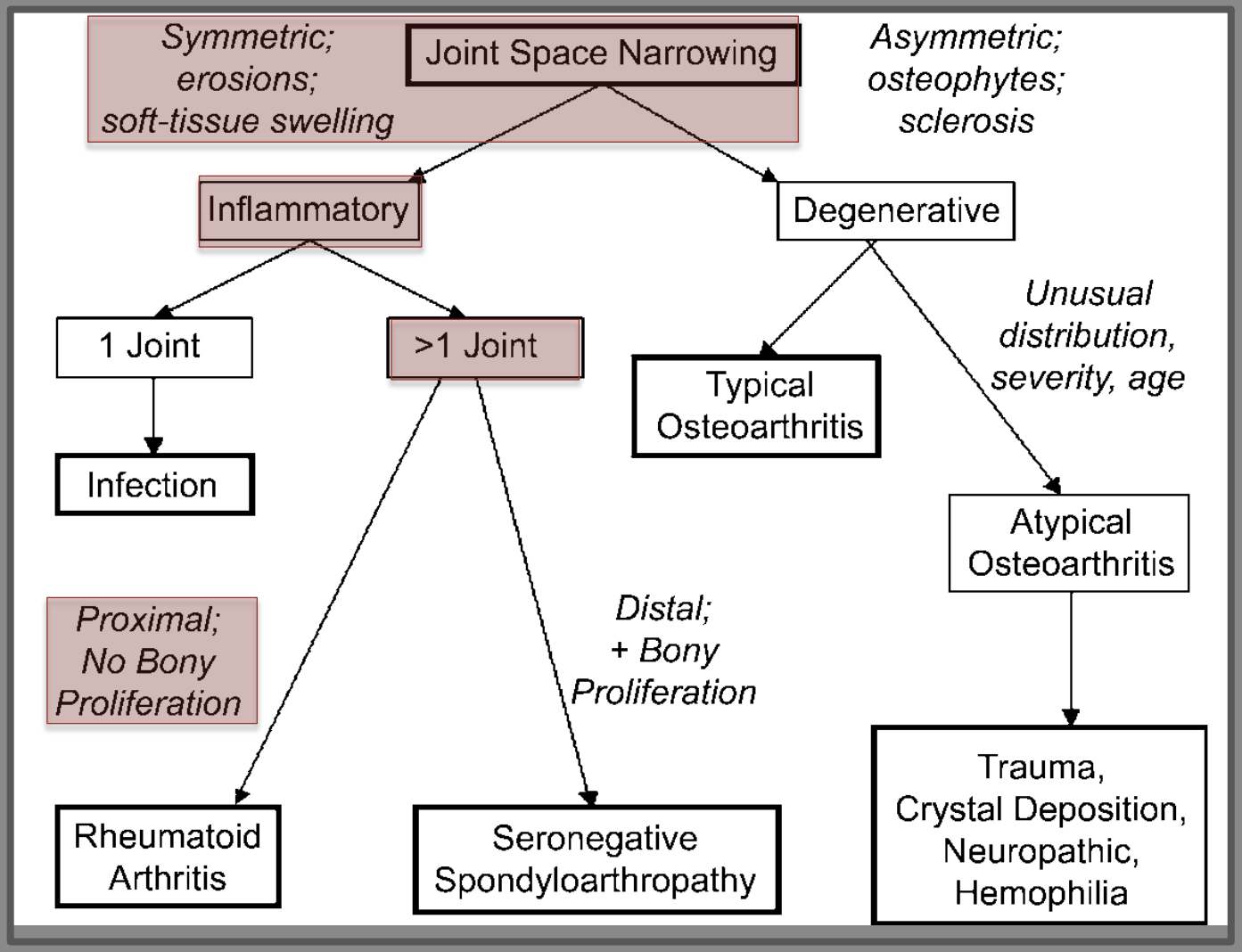

ARTRITE REUMATÓIDE

Doença inflamatória sistémica, crónica e progressiva que afecta primariamente a sinovial e é caracterizada pela destruição do osso e cartilagem.

EPIDEMIOLOGIA

- 0,5-1% da população
- Adultos jovens e meia idade (30-65 anos)
- ++ Mulheres
- FR + em 90-95%

Critérios Diagnósticos AR (ACR 1987) (≥ 4 critérios)
1-Rigidez matinal articular e peri-articular (> 1 hora)
2-Artrite de 3 ou mais áreas (poliarticular)
3-Artrite das articulações MCF, IFP ou punho
4-Artrite simétrica (simultâneo bilateral)
5-Nódulos reumatóides subcutâneos
6-FR positivo
7-Alterações radiográficas: erosões ou osteopenia peri-articular

FISIOPATOLOGIA

Doença auto-imune em indivíduos geneticamente susceptíveis (HLA-DR4 70%) - causa desconhecida

- Sinovite
- *Pannus:* tecido de granulação hipertrófico rico em macrófagos

ARTRITE REUMATÓIDE

- ARTRITE INFLAMATÓRIA PURAMENTE EROSIVA
- POLIARTICULAR e bilateralmente SIMÉTRICA
- PEQUENAS ARTICULAÇÕES (grandes articulações)
- Tecidos moles: EDEMA FUSIFORME; NÓDULOS SUBCUTÂNEOS

- OSTEOPOROSE PERI-ARTICULAR
- EROSÕES MARGINAIS → EROSÕES SUBCONDRAIS E QUISTOS SUBCONDRAIS (após destruição da cartilagem; + comuns nas grandes articulações)
- ↓ UNIFORME DO ESPAÇO ARTICULAR (Destruição uniforme da cartilagem)
- <u>DEFORMIDADES ÓSSEAS e ANQUILOSE</u>

ARTRITE REUMATÓIDE ROBUSTA – Homens que mantém a sua actividade física habitual = <u>densidade óssea normal + grandes quistos subcondrais</u>

ARTRITE REUMATÓIDE

Punho: Art. Radio-Cubital distal e Rádio-Cárpica, (Artic. InterC e CM)

Erosões área nua articulações, ossos do carpo (escafóide) e apófises estilóides do rádio e cúbito +

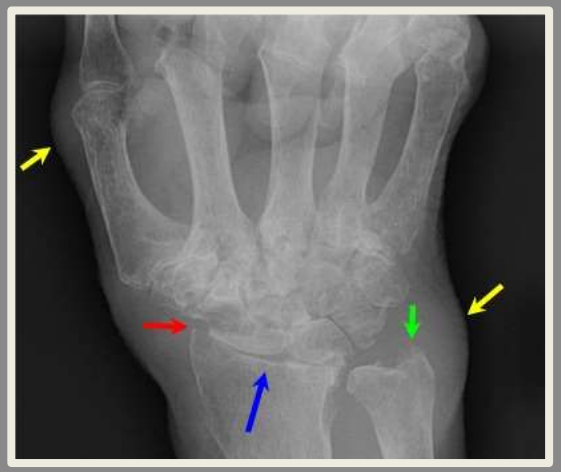

- Edema dos tecidos moles;
- ↓ interlinha articular rádio-cárpica;
- Erosão apófise estilóide do cúbito
- Destruição das articulações intercárpicas e carpo-netacárpicas.
- **Desvio radial do carpo**
- **Desvio cubital e palmar da 1ª fileira de ossos do carpo**

Dissociação escafo-lunar

ARTRITE REUMATÓIDE

Mão: MCF e IFP (2º e 3ºdedos) (inicialmente as IFD são poupadas)

Desvio cubital dos dedos (MCF)

Dedos "**pescoço de cisne**" – hiperextensão das IFP e flexão IFD

Deformidade "**Boutonnière**" – flexão das IFP e hiperextensão das IFD

Polegar de "Hitchhiker" = polegar em Z – flexão da MCF e hiperextensão IF

Edema fusiforme IFP e MCF

-"*dedos Mallet*" – laxidez e/ou rotura da inserção dos extensores longos dos dedos nas FD

ARTRITE REUMATÓIDE

Pé: MTF (+ precoce 5º dedo), IF (1ºdedo) e intertársicas (achados mais tardios)

- Deformidades: desvio lateral das articulações MTF; dedos em martelo – flexão das IFP e IFD; deformidade "cock up" – hiperextensão das MTF; hallux-valgus
- Bursite retrocalcaneana; erosões do calcâneo

Erosão da vertente lateral da cabeça do 5º metatársico – local da 1ª erosão no contexto de AR.

Joelho: derrame articular; ↓ difusa e uniforme do espaço articular associada a osteopenia

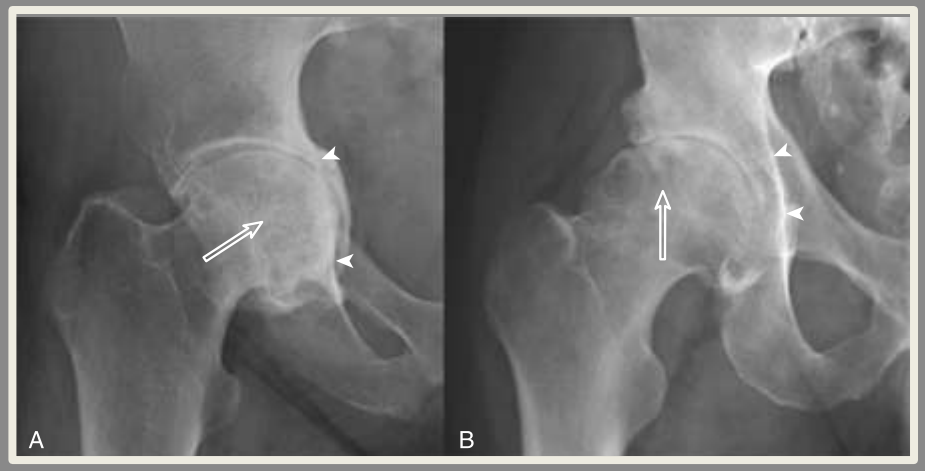

Coxo-femorais: Protrusão acetabular - migração axial da cabeça femoral em relação ao acetábulo

Derrame articular – distância cabeça femoral e *tear drop acetabular*

ARTRITE REUMATÓIDE

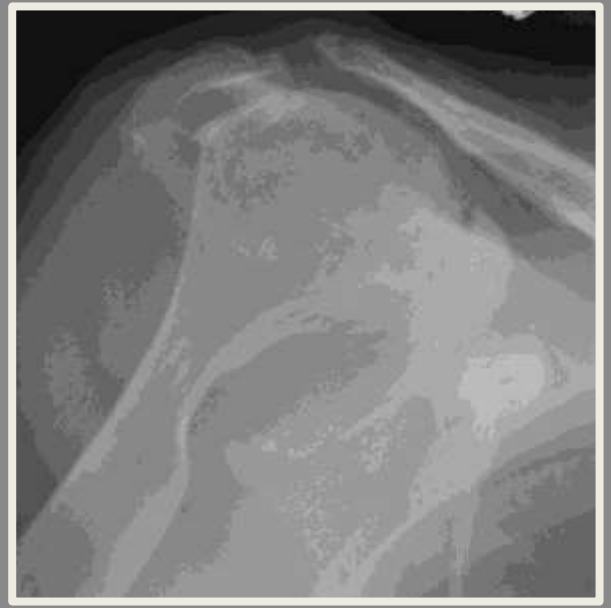

Cotovelo: pode afectar primariamente o membro dominante.

"fat pad sign" – derrame articular / edema tecidos moles =radiotransparência anormal (gordura) posterior à extremidade distal do úmero

↓ uniforme do espaço articular; erosões

Ombro:

- articulação gleno-umeral
- rotura da coifa dos rotadores (distância acromio-clavicular < 7mm)
- Erosões da extremidade distal da clavícula

ARTRITE REUMATÓIDE

Coluna – coluna cervical (70% dos doentes)

Articulação C1- C2: **Subluxação anterior Atlanto-Axial** (= distância atlanto-axial > 2,5mm; ↑ com a flexão e↓com a extensão; sintomática >9mm) – laxidez do ligamento transverso do atlas + erosões C1 e apófise odontóide

Impactação C1-C2

Raramente a AR atinge a coluna dorsal, lombar e articulações sacro-ilíacas

Subluxação C1-C2

Impactação C1-C2 - Protrusão da apófise odontóide no buraco magno

Artropatias Seronegativas

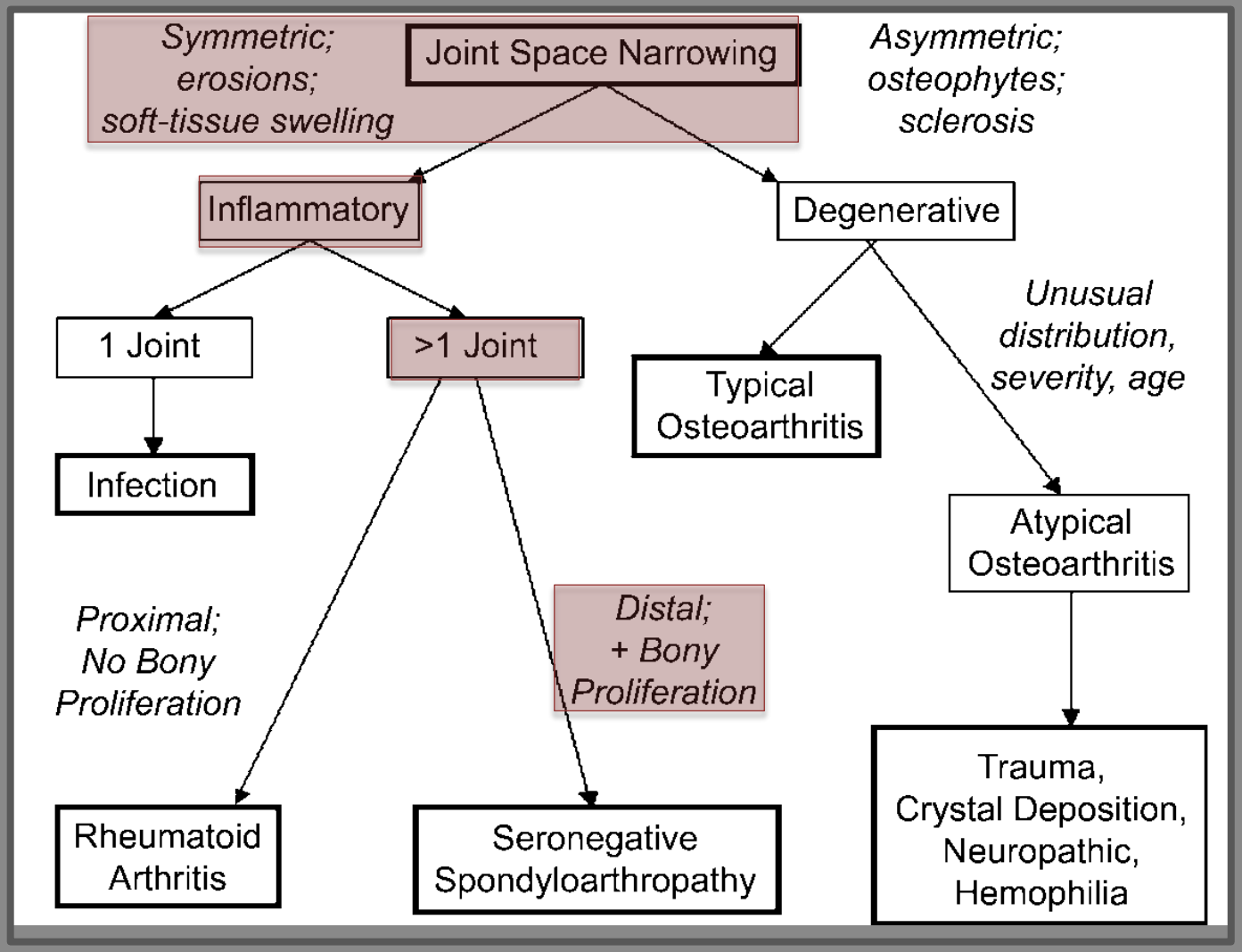

Artropatias Seronegativas

- Espondilite Anquilosante
- Doenças Inflamatórias Intestinais
- Artrite Psoriática
- Artrite Reactiva

Diagnóstico Diferencial

Distribuição
Radiologia
Clínica

vs. Artrite Reumatóide

- ⊘ ou discreta osteoporose peri-articular
- Entesopatia – ↑ densidade e proliferação óssea (Artropatias MISTAS)

ASR – ESPONDILITE ANQUILOSANTE

EPIDEMIOLOGIA

- Mais comum das EASN
- ++ Homens; Adolescentes e Adultos jovens (15-35 anos)
- FR negativo
- HLA-B27 positivo > 90%

- **ARTRITE MISTA – COMPONENTE DE PRODUÇÃO ÓSSEA PREDOMINANTE**
- **ESQUELETO AXIAL + (articulações sacro-ilíacas e coluna dorso-lombar) e GRANDES ARTICULAÇÕES APENDICULARES PROXIMAIS (articulações coxo-femurais e gleno-umerais)**
- **Inicialmente assimétrica tornando-se geralmente SIMÉTRICA bilateralmente**
- **Inicialmente Densidade óssea Normal → Osteoporose por Desuso ⇒ Fractura**
- **Anquilose**

ASR – ESPONDILITE ANQUILOSANTE

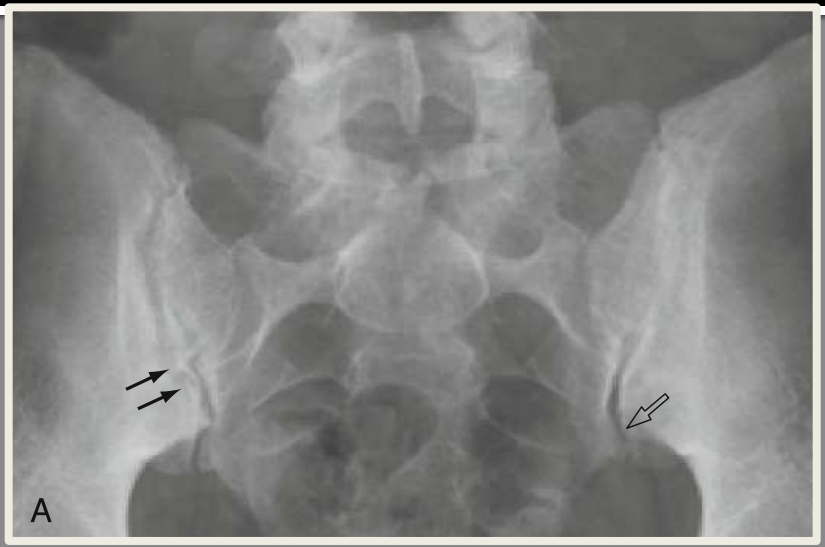

Fase inicial

Fase avançada

Articulações sacro-ilíacas (+precoce)

- Fase inicial: indefinição das superfícies articulares; erosões ósseas subcondrais; alargamento da interlinha articular; esclerose reactiva (+ ilíaco)
- Fase intermédia – estreitamento da interlinha articular; desaparecimento da esclerose
- Fase avançada – anquilose da porção antero-inferior (sinovial) bilateral/.

Entesite – pode cursar com ossificação da sindesmose sacro-ilíaca.

DD: hiperostose esquelética idiopática difusa; A.Reactiva; A.Psoriática; toxicidade vit.D; fluorose

ASR – ESPONDILITE ANQUILOSANTE

Romanus lesion

shiny corner sign

Coluna em Bamboo

Trolley track sign

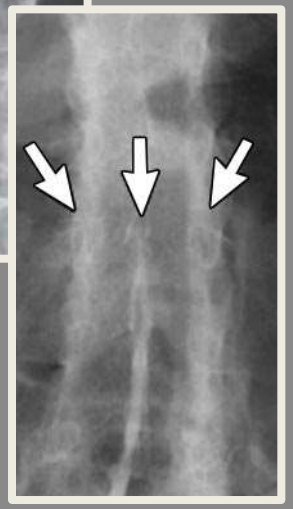

<u>Coluna vertebral – coluna dorso-lombar e lombo-sagrada</u>

Atingimento contínuo (sem "*skip áreas*") - direcção caudo-cranial

- **Osteíte** = erosões periféricas das margens <u>anteriores</u> dos corpos vertebrais ("*romanous lesions*") que causa perda da concavidade anterior normal das vértebras = vértebras quadradas. Estas áreas de osteíte tornam-se posteriormente escleróticas – "*shiny corner sign*"

- **Sindesmófitos <u>marginais</u>** (opacidades lineares <u>finas</u> verticais = ossificação do anel fibroso) - <u>Coluna em Bamboo</u>

DD. Sindesmófitos marginais: EA e Artropatia das DII

- **Anquilose** : "*dagger sign*" = ossificação dos ligamentos interespinhosos; "*trolley-track sign*" = 3 bandas radiodensas paralelas – fusão art. interapofisárias e entesófitos interespinhosos

ASR – ESPONDILITE ANQUILOSANTE

Articulações coxo-femurais - articulações do esqueleto apendicular mais frequentemente atingidas pela EA(50%)

Envolvimento geralmente bilateral, mas pode ser assimétrico

Atingimento Bilateral: todas as EASR. Mas preferencialmente unilateral na A.Psoriática e A. Reactiva

- Estreitamento concêntrico da interlinha articular
- Erosões discretas
- *Protrusão acetabular*
- Osteófitos em anel (achado tardio)

Outras articulações envolvidas menos frequentemente na EA: ombro > sínfise púbica; art.manubrio-esternal; art.costo-condrais > joelho; tornozelo; mão; pé

ASR – ARTROPATIA DAS DII

Colite Ulcerosa > Doença de Crohn e Doença de Whipple: 10-15% dos doentes desenvolvem artropatia crónica (+CU). Artrite periférica na maioria dos casos mas 1/3 desenvolvem sacro-iliíte.

- **ESPONDILOARTROPATIA = EA**

- **ARTROPATIA PERIFÉRICA** (+ comum que na EA) – geralmente auto-limitada. Pode ser migratória
- **MONO ou OLIGOARTICULAR**
- **++ MEMBRO INFERIOR (+ JOELHO)**

ASR – ARTRITE PSORIÁTICA

EPIDEMIOLOGIA

- 0.5-25% dos doentes com psoríase. Precede as manifestações cutâneas em cerca de 20% dos casos
- H=M; Adultos jovens
- FR negativo
- HLA-B27 positivo em 25-60%

- **ARTRITE MISTA – COMPONENTE EROSIVO PREDOMINANTE**

- **Atingimento distal das PEQUENAS ARTICULAÇÕES DAS MÃOS (++) E DOS PÉS +/- ESPONDILOARTROPATIA (sacro-ilíacas e coluna dorso-lombar).** Menos comum: grandes articulações.
- **UNILATERAL ou BILATERAL e ASSIMÉTRICA**

- **Densidade óssea pode ser Normal até fase tardia**
- **Tecidos Moles: edema fusiforme ou envolvendo todo o dedo = DEDO EM SALSICHA**
- **Comum: REACÇÃO PERIÓSTICA (PERIOSTITE) + ENTESÓFITOS + ANQUILOSE**

ASR – ARTRITE PSORIÁTICA

Sacro-ilíacas

Geralmente atingimento unilateral. Bilateral em até 50% dos casos - assimétrico

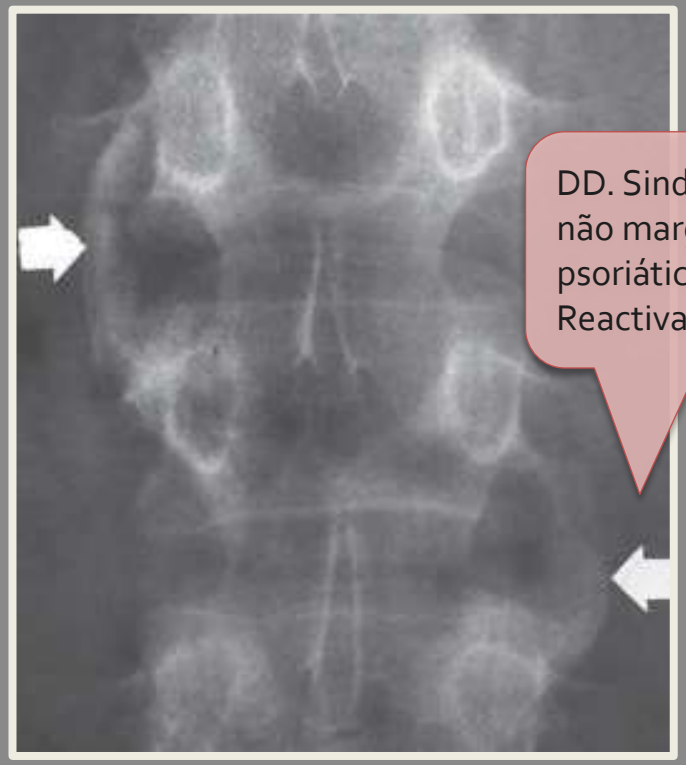

Coluna vertebral – coluna dorso-lombar

- Envolvimento descontínuo *"skip areas"*
- Sindesmófitos **não marginais**: sindesmófitos volumosos, assimétricos e unilaterais que unem a parte média de 2 corpos vertebrais adjacentes

ASR – ARTRITE PSORIÁTICA

Dedo em salsicha

"Licked candy stick sign"

"pencil in cup"

"ivory phalanx"

<u>Mãos (IFP, IFD e MCF) e Pés (IF e MTF)</u>

- Ausência de osteoporose até estadios tardios
- <u>Predominância distal</u>, com exuberantes erosões proliferativas marginais e subcondrais; edema dos tecidos moles e periostite - dactilite.

- **<u>Deformidades</u>**: *"pencil in cup"*
  "ivory phalanx (+ FD do 1º dedo do pé) – A.P. e S. Reiter

- No pé é comum a bursite retrocalcaneana + erosões do calcâneo + entesófitos aponevrose plantar
- Alterações ungueais

ASR – ARTRITE REACTIVA / S. REITER

Artrite inflamatória estéril que ocorre 1 mês após uma infecção GI ou GU e se prolonga por 4-5 meses (pode ocorrer sintomatologia recorrente)

Tríade clássica: artrite + uretrite + conjuntivite

EPIDEMIOLOGIA

- Homens jovens (20-40 anos)
- FR negativo
- HLA-B27 positivo em 80 %

- **Artrite aguda, ASSIMÉTRICA E OLIGOARTICULAR**

- **Aspectos radiográficos semelhantes à ARTRITE PSORIÁTICA MAS AFECTA PREFERENCIALMENTE O MEMBRO INFERIOR – MTF, CALCÂNEO, TORNOZELO, JOELHO**

- **ESPONDILOARTROPATIA**

SAPHO

SAPHO = SINOVITE + ACNE + PUSTULOSE + HIPEROSTOSE + OSTEÍTE

Associada com Propionibacterium acne. Mais frequente em pacientes HLA B27 positivo.

- **OSTEÍTE DA PAREDE ANTERIOR DO TÓRAX** (manifestação mais comum) – Lesões osteoescleróticas, hiperostose e artrite das art. esternoclaviculares, manubrio-esternal e costoesternais

- **ESPONDILOARTROPATIA (coluna dorsal > cervical) –** espondilodiscite; hiperostose vertebral difusa; sindesmófitos; ossificação dos ligamentos para-vertebrais; sacroileíte unilateral

DISH_Hiperostose Esquelética Idiopática Difusa ou Doença de Forestier

Mais comum em homens de meia-idade ou idosos

Coluna: + Coluna Dorsal (> Cervical)

- Ossificação do anel fibroso, LLA, LLP e do tecido conjuntivo para-vertebral.
- Há **preservação do espaço articular inter-somático**

Pelve e articulações Sacro-ilíacas:

- Ossificação do 1/3 superior (sindesmose) das articulações sacro-ilíacas
- Calcificação dos ligamentos sacro-tuberosos e sacro-espinhosos
- Comuns entesófitos ao nível da pelve, calcâneo e rótula.

DD: Artropatia Retinóide (Coluna cervical > dorso-lombar): calcificação LLA e LLP + osteófitos anteriores
Fluorose

OA EROSIVA ou Doença de Crain

++ Mulheres pós-menopáusicas

Episódios inflamatórios agudos das articulações IF (~ à AR).

- **SEMELHANTE À OA MAS COM EDEMA DOS TECIDOS MOLES + EROSÕES <u>CENTRAIS</u>**

++ Mãos (IFD > IFP, CMC do polegar = rizartrose)

- **Alterações degenerativas: ↓ da interlinha articular, esclerose subcondral, osteofitose marginal**
- **Erosões centrais** com relativa preservação das margens articulares = <u>sinal da gaivota</u>

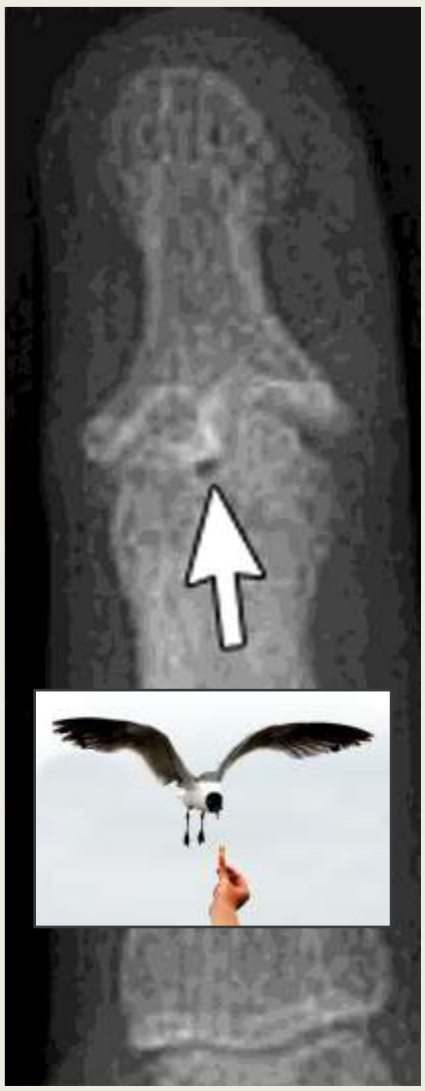

To be continued…

Inflamatória vs Degenerativa

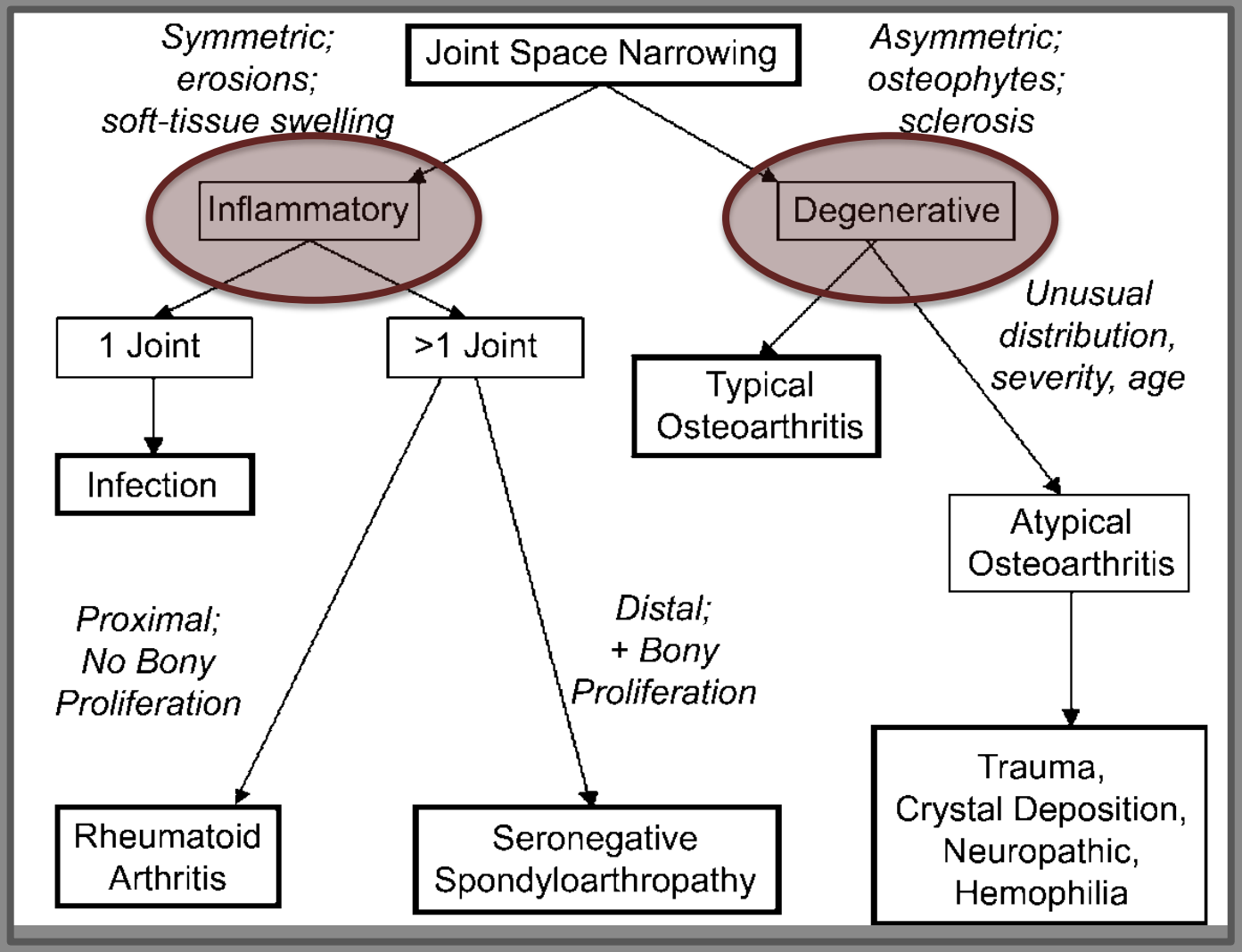

OSTEOARTRITE

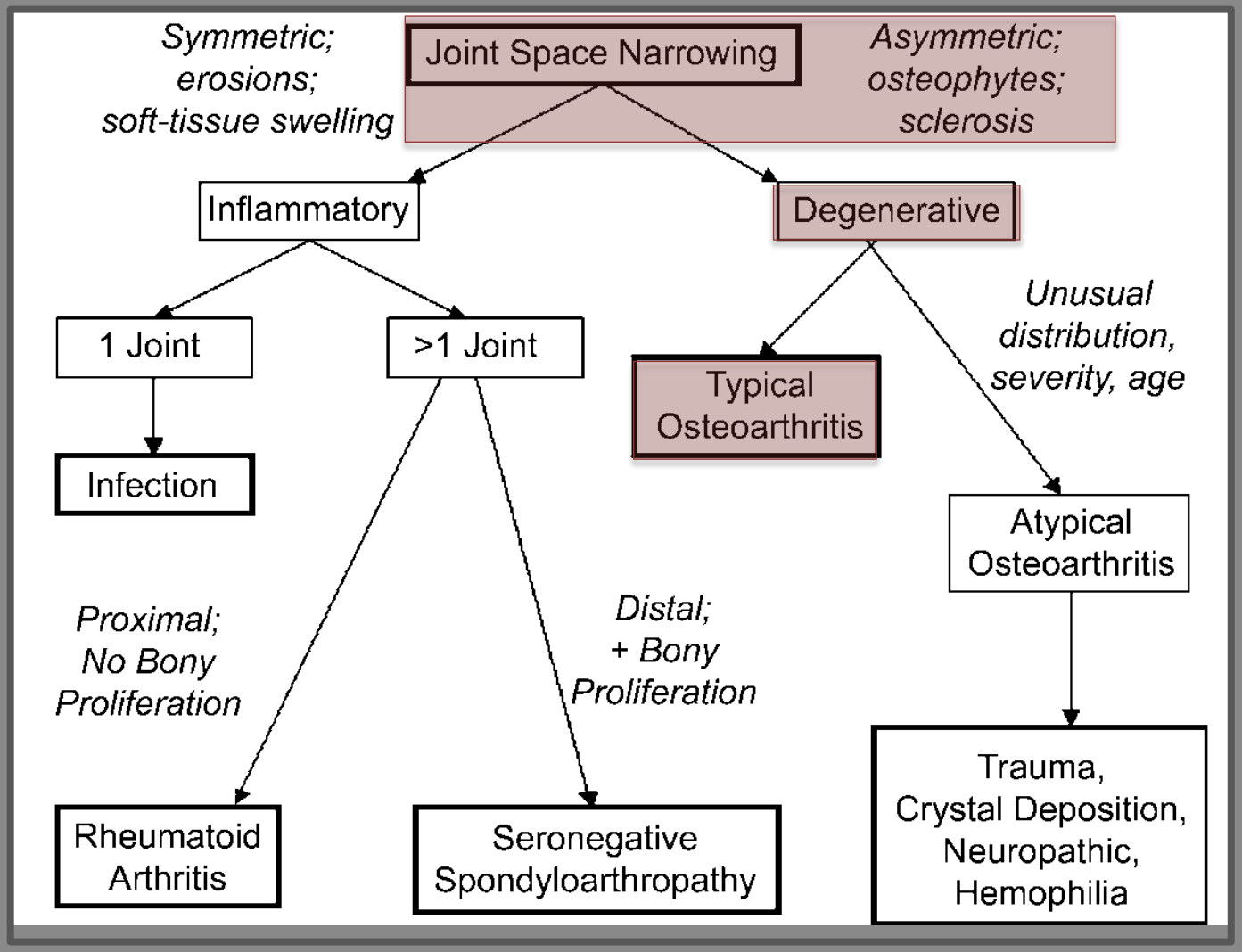

OSTEOARTRITE

EPIDEMIOLOGIA

- Primária (mulheres meia idade; atingimento simétrico das articulações IFD, IFP e 1ªCM de ambas as mãos)
- Secundária (maioria dos casos) a trauma / microtraumas repetidos

- DESTRUIÇÃO NÃO-UNIFORME DA CARTILAGEM (+ evidente nas zonas de carga) = Diminuição assimétrica da interlinha articular

- **ESCLEROSE SUBCONDRAL**
- **OSTEÓFITOS MARGINAIS E CENTRAIS**

↓ na presença de Osteoporose

- **QUISTOS SUBCONDRAIS**

- Corpos livres (fragmentos osteófitos, das superfícies articulares, cartilagens ossificadas)
- ENTESÓFITOS

- Densidade óssea normal
- Ausência de erosões (excepto: art.temporo-mandibular;acromio-clavicular;sacro-ilíacas, sínfise púbica)

OSTEOARTRITE

Articulação Coxo-Femoral = Coxartrose

- ↓ entrelinha articular na zona de maior carga → 80% dos casos há migração supero-lateral da cabeça do fémur; 20% há protrusão acetabular (~ AR)
- Osteofitose marginal – simula achatamento da cabeça do fémur
- Quistos subcondrais – predominam na parte externa da cabeça femoral e acetábulo
- "*calcar buttressing*" – espessamento da cortical na vertente interna do colo femoral

Joelho = Gonartrose

Mais frequente o envolvimento do compartimento femoro-tibial medial = deformidade em *varus* e subluxação lateral da tíbia; e compartimento patelo-femoral
Comum entesopatia da inserção do quadricípite no bordo superior da rótula.

Pé: MTF (OA 1ª MTF associada a *hállux valgus)* **e IF**

OSTEOARTRITE

Ombro: **articulação acromio-clavicular** - das 1as articulações a demonstrar fenómenos degenerativos (4ªdécada). Quase universal no idoso) > Gleno-umeral (raramente atingida na ausência de traumatismo)

Punho e Mãos:

- Rizartrose (1ª CM); articulação trapézio-escafoideia
- IFD > IFP > MCF:

Nódulos dorsais sobre excrescências ósseas : IFP = Nódulos de Bouchard
IFD = Nódulos de Heberden

Ao contrário do que ocorre nas grandes articulações, o estreitamento do espaço articular nas pequenas articulações das mãos e pés pode ser simétrico.

Sacro-ilíacas (porção inferior – sinovial)

DD: EA ; Osteíte condensante do ilíaco

OA - Espondiloartrose

Coluna Vertebral = Espondiloartrose

- Mais frequente a nível **Cervical (C5-C7)** – maior mobilidade; e a nível **Lombar inferior (L4-S1)** – maior pressão mecânica.

- Discopatia: - Diminuição da altura dos discos intervertebrais (estreitamento dos espaços inter-somáticos
  - Fenómeno do vácuo
  - Hérnias Discais: anterior – espondilose
    posterior – hérnia intra-medular
    superior ou inferior = Nódulos de Schmorl's: herniação intra-óssea do disco Se ocorrer durante o desenvolvimento da coluna pode cursar com "*limbus vértebra*" (fragmento triangular de osso separado do bordo antero-superior de uma vértebra)
- Artrose interapofisária (mais comum: C5-C7 e L4-S1)
- Uncartrose (C3-C7)
- Doença de Baastrup: "impactação" das apófises espinhosas
- Osteófitos – estendem-se horizontalmente a partir das plataformas dos corpos

Osteoartrites Atípicas

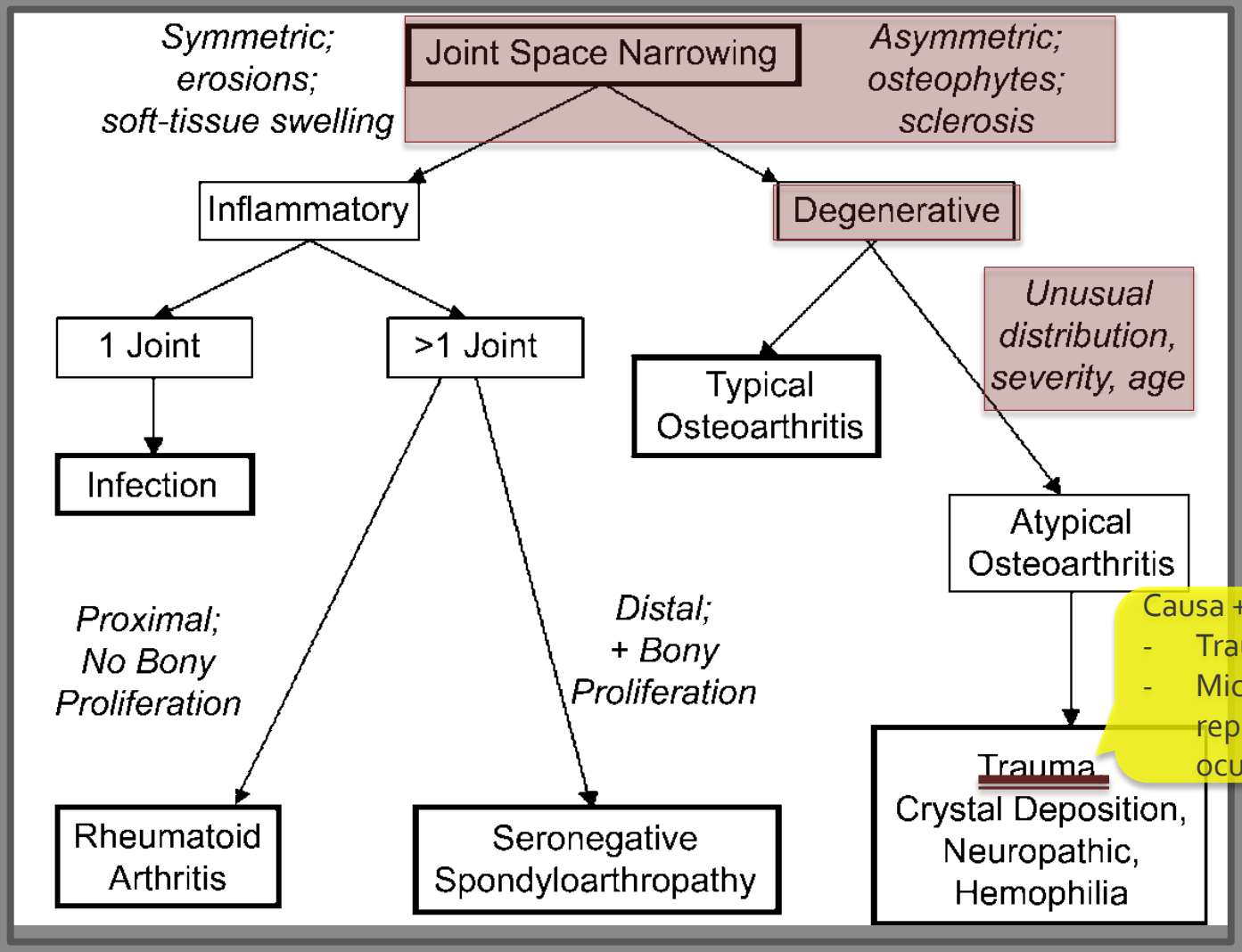

Causa + comum
- Trauma
- Microtraumas repetidos: atletas; ocupacional

ARTROPATIA POR DEPOSIÇÃO DE PIROFOSFATO DE CÁLCIO (DPFC)

EPIDEMIOLOGIA: Homens de meia-idade e idosos. Extremamente rara em mulheres pré-menopausa.

CAUSAS: Idiopática (>). Associação comprovada com a hemocromatose, hiperparatiroidismo e gota.

- **DENSIDADE ÓSSEA NORMAL**
- **DESTRUIÇÃO UNIFORME DA CARTILAGEM**
- **CONDROCALCINOSE**: joelho; fibrocartilagem triangular do punho; sínfise púbica; **calcificação das cápsulas articulares, membranas sinoviais, tendões e ligamentos**
- Em fases precoces apresenta alterações EROSIVAS, mas em estadios mais avançados caracteriza-se pelas **ALTERAÇÕES PRODUTIVAS DE OSSO (esclerose, fragmentos osteocondrais, osteófitos ~ OA)**
- **GRANDES QUISTOS SUBCONDRAIS**
- ***"OA with a funny distribution":*** **- JOELHO** (Compartimento Femoro-Patelar)
  - PUNHO: articulação rádio cárpica_ Dissociação escafo-lunar, erosão escafóide e migração proximal do capitato entre o escafóide e o semilunar (~AR)
  - MÃO: MCF (2º e 3º dedos)

ARTROPATIA POR DEPOSIÇÃO DE PIROFOSFATO DE CÁLCIO (DPFC)

A articulação do **joelho** é a mais frequentemente envolvida na DPFC.

++ Compartimento femoro-patelar

HEMOCROMATOSE

(50% dos doentes. + homens meia-idade)

OA Atípica SEMELHANTE À DPFC

- **Primariamente ALTERAÇÕES PRODUTIVAS Grandes osteófitos** ("*hooklike or drooping osteophytes* ") **e Quistos subcondrais**

- **CONDROCALCINOSE**

- **DISTRIBUIÇÃO = CPPD: RADIO-CÁRPICA, MCF 2º - 4º dedos, Compartimento Femoro-Patelar**

50% destes doentes também têm DPFC

ARTRITE NEUROPÁTICA - CHARCOT

Fase inicial – OA Atípica: Diagnóstico – Distribuição

- **Geralmente MONOSTÓTICAS**

- **DESTRUIÇÃO ARTICULAR**
- **DESORGANIZAÇÃO / DEFORMIDADES**
- **FORMAÇÃO DE OSSO NOVO HETEROTÓPICO**

- **ARTROPATIA HIPERTRÓFICA** (20% casos): densidade Óssea Normal; debris ósseos; destruição da cartilagem; derrame articular; deslocação/desorganização/deformidade articular

- **ARTROPATIA ATRÓFICA** (40%): Exuberante reabsorção óssea

- **ARTROPATIA MISTA** (40%)

ARTRITE NEUROPÁTICA - CHARCOT

A localização da artropatia é quase específica da doença subjacente

- **PÉ – DIABETES**: artropatia atrófica ou mista; articulações TMT > talonavicular e subtalar; Coexistem calcificações arteriais exuberantes.
- **JOELHO – *TABES DORSALIS* (SÍFILIS), DIABETES, INSENSIBILIDADE/INDIFERENÇA CONGÉNITA À DOR**: artropatia hipertrófica ou mista
- **OMBRO – SERINGOMIELIA**: artropatia atrófica (reabsorção da cabeça umeral)
- **COLUNA – DIABETES, LESÕES VERTEBRO-MEDULARES (PARAPLEGIA)**: instabilidade ligamentar, desorganização, debris,↓entrelinha articular, massa de tecidos moles para-vertebral.

ARTROPATIA HEMOFÍLICA

- Hemofilia A (deficiência do factor VIII)
- Hemofilia B/Doença de Christmas (deficiência do factor IX)

– AR ligada ao X

- **HEMARTROSES** : - **Joelho; Cotovelo; Tornozelo > Anca e Ombro**
  - Derrame articular denso + Espessamento e calcificação dos tecidos moles peri-articulares e da sinovial

- **ARTROPATIA HEMOFÍLICA** - Poliarticular – Causada por hemartroses de repetição e hiperemia

_ **Sinovite crónica = Destruição da cartilagem articular** (↓ entrelinha articular); **erosões ósseas** marginais e **quistos ósseos subcondrais**; **osteoporose peri-articular**
_ **Osteoartrite secundária**

ARTROPATIA HEMOFÍLICA

A sinovite causa hiperemia peri-articular = osteopenia e sobrecrescimento epifisário

- **DEFORMIDADES ÓSSEAS** :

- **Hipertrofia das epífises**
- **Encerramento precoce das fises = Encurtamento dos membros**
- **Linhas de Harris – linhas transversais radiolucentes metafisárias** = paragens no crescimento ósseo (inespecíficas)
- **Atrofia muscular**

- **PSEUDOTUMORES** – Em relação com hemorragia intra-óssea, sub-perióstica ou nos tecidos moles.

- **Fémur; Pelve; Tíbia; Calcâneo**
- Sob a forma de **Hematomas** (massa de tecidos moles) **e Erosões ósseas –** Destruição óssea com reacção perióstica exuberante (margens escleróticas).

Outras causas OA Atípica

ALCAPTONÚRIA ⇒ OCRONOSE - **Artropatia Ocronótica**

- Doença hereditária rara (AR) - deficiência da enzima ácido homogentísico-oxidase (metabolismo de dois aminoácidos: fenilalanina e tirosina) = acúmulo de pigmento ocronótico (Ocronose).

- 50% dos pacientes com alcaptonúria desenvolvem a ocronose; ++ H; > 30 anos

- **COLUNA VERTEBRAL (+ Lombar):**

- **Calcificação dos discos intervertebrais** (deposição do pigmento ocronótico)
- **Osteofitose discreta ou ausente**
- **Osteoporose dos corpos vertebrais**

- Joelho, Ombro e Anca

Outras causas OA Atípica

ACROMEGALIA – Excesso de hormona do crescimento (HC)

- Esqueletos imaturos: aumento proporcional no tamanho dos ossos = **Gigantismo**
- Esqueletos maduros: **aumento do diâmetro transversal dos ossos e crescimento das extremidades**

- Alargamento da sela turca (adenoma da hipófise); Proeminência dos ossos faciais, mandíbula e protuberância occipital; ↑ dos seios perinasais
- ↑ tamanho dos corpos vertebrais e do disco intervertebral = cifose torácica exagerada
- Esqueleto apendicular (mãos e pés) – ↑ da interlinha articular, espessamento dos tecidos moles, especialmente sobre as falanges distais; entesófitos.

Artrites por Deposição ou Alterações Bioquímicas – GOTA – cristais de urato de sódio

Doença metabólica – desiquilíbrio no metabolismo das purinas, traduzindo-se por hiperuricemia e artrites/ataques agudos de repetição.

Pode cursar com artropatia crónica = tofos gotosos

EPIDEMIOLOGIA: Homens de meia-idade e idosos. Extremamente rara em mulheres pré-menopausa.

CAUSAS: Idiopática (>); Secundária: doenças mieloproliferativas;doença renal; Hipo/Hiperparatiroidismo; Psoríase; Uso crónico de diuréticos

GOTA

- **MONOARTICULAR OU OLIGOARTICULAR**

- **MEMBROS INFERIORES > SUPERIORES; PEQUENAS ART > GRANDES**
- Articulações mais atingidas: **PÉ – 1ª MTF > outras MTF e IF > Tarso**
  JOELHO (+ Compartimento Femoro-Patelar)
  MÃO E PUNHO – IFD / IFP / INTERCÁRPICAS > MCF

- **DENSIDADE ÓSSEA NORMAL**
- **Normalmente não ocorre destruição da cartilagem = PRESERVAÇÃO DA ENTRELINHA ARTICULAR até estádios muito avançados**
- **EROSÕES BEM DEFINIDAS E COM BORDOS ESCLERÓTICOS**: marginais ou para-articulares (subjacentes aos tofos); ***"overhanging edge"*** (excrescência óssea que se estende para além do tofo gotoso).
- **Marcado EDEMA DOS TECIDOS MOLES**
- **OA SECUNDÁRIA** (deposição crónica de cristais + artrites agudas de repetição)
- **TOFOS GOTOSOS** nódulos excêntricos localizados numa bolsa ou nos tecidos moles peri-articulares. Podem calcificar na presença de IR

GOTA

A A.Psoriática e a A.Reactiva envolvem mais frequentemente as articulações IF e não têm erosões com bordos escleróticos.

Também pode ocorrer CONDROCALCINOSE – os doentes com gota têm predisposição para Pseudogota (DPFC)

ARTRITE CRÓNICA JUVENIL

(ARTRITE IDIOPÁTICA JUVENIL – AIJ)

É a artropatia crónica mais frequente da infância e adolescência.

Doença de Still = AIJ seronegativa (70%): FR negativo. 3 subtipos:

- **Pauci-articular** (60%): Artrite mono ou oligoarticular envolvendo as grandes articulações periféricas (joelho, tornozelo, cotovelo).
- **Poliarticular** (20%): afecta bilateralmente as mãos, punhos, joelhos, tornozelos e pés.
- **Sistémica** (20%): febre alta, anemia e leucocitose, hepatoesplenomegalia, adenomegalias e poliartrite

ARTRITE CRÓNICA JUVENIL

- **LOCALIZAÇÃO SEMELHANTE AR ADULTOS MAS PREFERÊNCIA POR GRANDES ARTICULAÇÕES**

- **OSTEOPENIA PERI-ARTICULAR**

- **PERIOSTITE**

- **DESTRUIÇÃO DA CARTILAGEM E EROSÕES ÓSSEAS SÃO MANIFESTAÇÕES TARDIAS. RARAMENTE APRESENTAM QUISTOS SUBCONDRAIS.**
(No punho poupa a articulação rádio-cárpica e atinge preferencialmente as articulações intercárpicas)

- **Deformidades - Dismetrias** (a hiperemia nos esqueletos imaturos cursa com sobre-crescimento das epífises e fusão prematura das fises = assimetria: membros mais curtos do lado afectado)

- **ANQUILOSE + comum que na AR adultos**

D. TECIDO CONJUNTIVO – LÚPUS ERITEMATOSO SISTÉMICO

EPIDEMIOLOGIA: Adultos jovens; ++ Mulheres

- **POLIARTRITE geralmente NÃO-EROSIVA** (estreitamento da entrelinha e erosões são incomuns) + **OSTEOPOROSE**

- **Articulações mais envolvidas: MÃOS, PUNHOS E PÉS**

- **LAXIDEZ LIGAMENTAR que CONDICIONA DEFORMIDADES semelhantes às da AR mas REVERSÍVEIS: subluxação cubital MCF e 1ª art.CM; flexão/extensão IF** (as deformidades são menos evidentes em carga (AP) = redutíveis; em incidência *Nogaard* são mais evidentes)

- **OSTEONECROSE (NECROSE AVASCULAR)** (1/3) devido ao uso crónico de CCT e à vasculite típica da doença.

D. TECIDO CONJUNTIVO – ESCLERODERMIA (Esclerose Sistémica) - CREST

EPIDEMIOLOGIA: 20-50 anos; ++ Mulheres

- **Tecidos moles: EDEMA → ATROFIA**
  CALCIFICAÇÕES SUBCUTÂNEAS, EXTRA OU INTRA-ARTICULARES, OU PUNCTEADAS

- **ACRO-OSTEÓLISE** (80%): Reabsorção óssea das falanges distais e da art.CM do polegar (subluxação radial do 1º metacárpico); ao nível do ângulo da mandíbula e arcos posteriores das 3ª-6ª costelas.

- ***"DISTAL PHALANGEAL TAPERING"*** – vasculite + fenómeno de Raynaud causam destruição das falanges distais e dos tecidos moles envolventes

- **ARTRITE** (50%) **GERALMENTE EROSIVA E COM DISCRETA PRODUÇÃO ÓSSEA – MÃOS, PUNHOS E PÉS**

D. TECIDO CONJUNTIVO – POLIMIOSITE / DERMATOMIOSITE

EPIDEMIOLOGIA: 20-50 anos; ++ Mulheres

- **FRAQUEZA MUSCULAR PROXIMAL**
- **Edema muscular → atrofia**
- **CALCIFICAÇÕES SUBCUTÂNEAS e INTRAMUSCULRES - Patognomónico: *"SHEET LIKE"* (ao longo dos planos fasciais ou musculares)**

- **ARTRALGIAS – MÃOS, PUNHOS E JOELHOS → ALTERAÇÕES RADIOGRÁFICAS SÃO RARAS**

- **Podem desenvolver Osteonecrose e Osteoporose como consequência do tratamento com CCT**

D. TECIDO CONJUNTIVO

Aspecto típico LES: atrofia muscular com desvio cubital dos dedos

Aspecto típico Esclerodermia: calcificações subcutâneas difusas; atrofia muscular; osteoporose; perda de algumas falanges distais (alterações vasculares).

Condromatose sinovial

Metaplasia da sinovial = deposição de focos de cartilagem numa articulação. Podem sofrer ossificação (osteocondromatose sinovial)

+ Frequente em homens dos 20-50 anos.

- **Mono-articular**
- **Joelho** > Anca, Cotovelo e Ombro

- **Derrame articular**
- **Múltiplos corpos intra-articulares (cartilagíneos) uniformemente com pequenas dimensões e com mineralização variável**
- Podem causar destruição da cartilagem articular, erosões mecânicas e predispõem a OA secundária

DD: OA com corpos intra-articulares; Osteocondrite Dissecante; Necrose avascular; Infecção crónica; Traumatismo ⇒ os corpos intra-articulares nestas patologias têm tamanhos variados e são em menor número.

⊘mineralização: Sinovite vilonodular pigmentada; Lipoma arborescens; Neoplasias sinoviais.

Osteonecrose Asséptica (Necrose Avascular)

- Isquemia - interrupção do fluxo arterial, capilar, sinusoidal ou venoso.
- Duração da anóxia → morte celular: c. hematopoiéticas da m.o. (6-12h); Osteócitos/osteoblastos/osteoclastos (12-48h); c.gordas da m.o. (2-5 dias)

- A cartilagem articular inicialmente não é afectada porque é nutrida principalmente pelo líquido sinovial.

- Zona Lesão– 3 áreas: zona de necrose → zona de isquemia → zona de hiperemia reactiva.

- Causas (Mnemónica ASEPTIC): Anemia de células falciformes;
CCT endógenos (Cushing) ou exógenos (cabeça femoral);

Alcoolismo;
Pancreatite;
Traumatismo (cabeça femoral, escafoide, calcâneo);
Idiopática; Infecção (Tuberculose) – Necrose Séptica;
Caisson's Disease (descompressão – mergulhadores);
Outras: Hemofilia; Doença de Gaucher; RT

Osteonecrose Asséptica (Necrose Avascular)

- **Derrame articular** (1º sinal)

<u>1º sinal radiográfico só aparece após sem-meses:</u>

- **↑ da densidade óssea na zona de isquemia-necrose** – Osteopenia na zona de hiperemia reactiva
- **Linha radiotransparente subcondral – Fractura linear subcondral - "*sinal do crescente*"**
- **Fragmentação, achatamento e deformidade do osso**
- **OA secundária**

- As alterações ocorrem apenas de um lado da articulação

- <u>Localização</u>: Cabeça femoral; Cabeça umeral (anemia falciforme; LES); Semilunar; Escafóide; Corpo vertebral; Astrágalo

<u>Osteocondrite Dissecante</u>: forma de AVN focal; Idiopática vs Trauma; Côndilo medial femural (joelho); astrágalo; capítulo do úmero

Osteonecrose Asséptica - Osteocondroses

DOENÇA DE KIENBOCK – semilunar

DOENÇA DE KOHLER – navicular

DOENÇA DE FREIBERG – KOHLER – cabeças dos metatársicos (2º > 3º e 4º).

DOENÇA DE CALVÉ-LEGG-PERTHES – epífises femorais proximais em idade pediátrica

Doença de Scheuermann - coluna – Cifose Dorsal exagerada

DOENÇA DE PANNER – capítulo do úmero
DOENÇA DE THIEMAN – epífises das articulações IFP (mãos e pés)
DOENÇA DE KUMMELL – corpos vertebrais
DOENÇA DE OSGOOD-SCHLATTER - tuberosidade anterior da tíbia